Lane Medical Library

Aus dem Pathologischen Institut des Städtischen Krankenhauses Stettin
Vorstand: Prosektor Dr. O. Meyer

Über zwei Fälle von Stenose der Aorta an der Ansatzstelle des Ligamentum Botalli

Inaugural-Dissertation

zur

Erlangung der Doktorwürde

in der

Medizin, Chirurgie und Geburtshilfe

der Hohen Medizinischen Fakultät

der Universität Greifswald

vorgelegt von

Adolf Jonas

aus Stettin

BUCHDRUCKEREI F. HESSENLAND G.M.B.H., STETTIN

[1928]

EINGEREICHT IM MÄRZ 1928

DEKAN: PROFESSOR DR. SCHÖNFELD

REFERENT: PROFESSOR DR. LEUPOLD

Eine der wichtigsten und auch wohl der häufigsten kongenitalen Aortenanomalien ist die sogenannte Isthmusstenose. Man versteht darunter die Verengerung des Abschnittes des descendierenden Aortenbogens, der als Isthmus Aortae bezeichnet wird und das Gebiet zwischen der linken Art. subclavia und der Einmündung des fötalen Ductus arteriosus darstellt.

In der Literatur gehören die Fälle von kongenitaler Stenose am Isthmus der Aorta nicht zu den Seltenheiten. Nachdem Paris, Prosektor am anatomischen Theater des Hôtel Dieu zu Paris, im Jahre 1789 zum ersten Male einen Fall von kongenitaler Verengung der Aorta nahe der Einmündung des Ductus Botalli bei einer 50jährigen Frau mit einer charakteristischen Entwicklung des Kollateralkreislaufs gefunden hatte, wurde in der nachfolgenden Zeit eine weitere beträchtliche Anzahl von Fällen beobachtet. Diese Fälle wurden größtenteils erst durch die Autopsie festgestellt. Seit der Mitte des vorigen Jahrhunderts ist die Anomalie mit mehr oder weniger Sicherheit des öfteren auch am Lebenden diagnostiziert worden.

Als erster stellte Mercier (1839) die Diagnose auf ein Zirkulationshindernis in der Aorta thoracica. 1848 gelang es Oppolzer zum ersten Male eine richtig lokalisierte Diagnose zu stellen.

Die Fälle der Isthmusstenose sind des öfteren gesammelt und aufgeschrieben worden, so daß es sich erübrigt, hier auf die ganze Kasuistik ausführlich einzugehen. Eine umfangreiche

Arbeit in dieser Hinsicht ist die von Bonnet (1903), der die Zahl der bis dahin bekannt gewordenen Fälle auf rund 160 schätzt. Seit Bonnet sind verhältnismäßig wenig Fälle berichtet worden. Zu erwähnen wären vielleicht die Fälle von Straßner und Hart, außerdem von den in den letzten Jahren veröffentlichten Anomalien die Fälle von Beneke und Daniels.

Ein ganz außerordentlich seltener Fall, in dem die Stenose oberhalb des Abgangs der Subclavia sin. liegt, wird von Deneke beschrieben. Ein Fall von hohem Sitz der Stenose bei Neugeborenen wird bereits in der Zusammenstellung Bonnets geschildert. Über einen bei Erwachsenen vorkommenden Fall von hohem Sitz der Stenose, d. h. oberhalb der Subclavia sin., ist nach Meinung Denekes bisher noch nichts, weder anatomisch noch klinisch, bekanntgegeben worden.

In der Regel ist der Lieblingssitz der Stenose ein ganz typischer, nämlich die Gegend der Einmündung des Ductus arteriosus in die Aorta. Oftmals sitzt die Verengerung genau an der Einmündungsstelle, oftmals etwas oberhalb und, was am häufigsten vorkommt, unterhalb.

Schon Hamernik unterschied nach dem Sitz der Verengerung drei Gruppen der Anomalie:

1. Sitz der Verengerung zwischen Art. subclavia sin. und Ductus Botalli. Die Zeit der Entstehung wird in das fötale Leben zurückgeführt.
2. Sitz der Verengerung oberhalb des Ductus Botalli. Entstehung ebenfalls im fötalen Leben.
3. Sitz der Verengerung unterhalb des Ductus Botalli als Fortsetzung der Obliteration desselben. Hierher werden die meisten Fälle gerechnet. Entstehung zusammen mit der Obliteration des Ductus Botalli.

Bei den Franzosen finden wir ähnlich den genannten drei Typen die Bezeichnungen: Sténose sus - botallique, botallique und sous-botallique.

Die Verengerung kann nur gering sein, so daß das Lumen der Aorta nur wenig reduziert und gut für einen Finger durchgängig ist. Sie ist zuweilen aber auch so hochgradig, daß man nur eine feine Sonde oder eine Stecknadel hindurchführen kann. In seltenen Fällen besteht ein völliger Verschluß.

Wie Brunner angibt, war die Stenose stets durch Veränderungen in der Aortenwand bedingt und nicht durch äußere Einflüsse, wie Geschwülste und dergleichen. Der Sitz dieser Vorgänge war hauptsächlich in der Media und Intima. Nach Schwalbe handelt es sich um Fältelungen der Intima und auch knorpelige (Vierordt) und schwielige Neubildungen, die von der Peripherie des Gefäßes ausgehen und in der Mitte und auch azentrisch ein größeres oder kleineres Lumen freilassen.

Die Verengerung kann in einem plötzlichen Abschluß bestehen oder auch erst allmählich dazu übergehen, und es finden sich hier — wie Barié angibt in einem Drittel aller Fälle — häufig atherosklerotische Veränderungen um die stenosierte Stelle herum, denen sich Thromben auflagern können, die nun wieder, sofern sie organisiert werden, dazu führen können, die Stenose in eine völlige Atresie zu verwandeln.

Es ist bekannt, daß Atherom sich in der Hauptsache an solchen Stellen entwickelt, wo unter erhöhtem Blutdruck das Blut am stärksten anprallt. Die Wand der Aorta an der stenosierten Stelle ist auch nur selten von normaler Beschaffenheit. In der Mehrzahl ist die Intima der zur fettigen Degeneration neigenden Aorta erkrankt. Fast alle Beobachter sind der Meinung, daß es sich um sekundär-sklerotische Veränderungen handelt. Meist ist die Wand derb, faserig oder knorpelig verdickt, selten verdünnt, was aber um so mehr für die Strecke vor der Aorta gilt, die größtenteils erweitert, häufig auch zur Elongation des Gefäßes führen kann.

Auch normales Verhalten der Aortenwand vor und nach der Stenose ist beobachtet worden.

Vor der Striktur ist die Aorta größtenteils etwas erweitert, zeigt dann vielfach in allmählichem Übergang eine trichterförmige Gestalt und weist auch oft eine plötzliche Abnahme

des Lumens auf, so daß es den Anschein hat, als ob die Aorta mit einem Band eingeschnürt wäre. In diesem Falle geht von der ganzen Peripherie aus eine Art bindegewebige Wand quer durch die Aorta, die eine mehr oder weniger große, bald zentral, bald azentrisch gelegene Öffnung freiläßt. Manchmal wächst solch eine Wand auch nur von einem Teil der Peripherie ausgehend sichelartig vor und bildet eine halbmondförmige Falte; zuweilen finden sich auch zwei Falten, die eine spaltförmige Öffnung zwischen sich freilassen.

Die Länge der stenosierten Stelle kann nach Vierordt ½ bis 7 cm betragen. Barié nimmt als durchschnittliche Länge 2 cm an. In Fällen, in denen statt der Stenose wirkliche Atresie vorhanden war, fand sich, wie Brunner angibt, ein kürzerer oder längerer (bis 5 cm) strangförmiger Verbindungsteil.

In ganz seltenen Fällen ist es vorgekommen, daß sich an zwei verschiedenen Stellen Stenosen bzw. völliger Verschluß und Stenose vorfanden. Solche doppelten Stenosen fand Martens in fünf Fällen in der Literatur, Brunner in drei Fällen, in denen oberhalb der in der Nähe des Ductus Botalli gelegenen Verengerung noch eine zweite Striktur vorhanden war, die ganz verschiedenen Sitz aufwies: Zwischen Anonyma und Carotis sinistra, vor Abgang der Art. subcl. sin., beim Abgang der Subclavia und auch unterhalb des Abganges der Art. subcl. sin. Diese zweite Verengerung war wahrscheinlich von ähnlicher Beschaffenheit wie die erste. Die Abgangsstelle der Art. subcl. sin., die in drei Fällen dicht neben der Strikturstelle gelegen war, ist nach Brunner in diesen drei Fällen ebenfalls verengt gewesen.

Der Ductus Botalli war in der Regel meist geschlossen. Oftmals ist es so, daß sich im Ductus ein Kanal befindet, der von der Pulmonalseite ausgeht und nach der Aorta zu blind endigt und geschlossen ist; oder der Kanal geht von der Aorta aus und ist am Pulmonalisende geschlossen, was sich hin und wieder aber auch beim normalen Menschen findet und daher keine allzu große Bedeutung hat. Des öfteren wurde der Duc-

tus arteriosus ganz offen gefunden. In einigen Fällen war das Lumen sogar sehr stark, bis zu aneurysmatischer Erweiterung vergrößert. Über der Insertionsstelle des Ductus Botalli fand sich bisweilen eine beträchtliche Stenose und der Ductus war dabei weit offen, so daß der Kreislauf sich hier ähnlich wie der fötale vollzog. In vielen Fällen war das Lumen des Ductus wieder sehr eng, gerade noch für eine feine Sonde oder Borste durchgängig. Große Bedeutung haben diese Fälle aber nicht, da solche kleinen Öffnungen sich auch bei gesunden Erwachsenen finden können, ohne Störungen zu verursachen.

Unterhalb der Striktur fand man die Aorta zum Teil wieder von normalen Verhältnissen, zum Teil erweitert und in den unteren Abschnitten etwas reduziert.

Bei allen Fällen mit etwas hochgradiger Stenose oder Atresie der Aorta ist dem Blut der natürliche Weg mehr oder weniger versperrt. Wenn Patienten mit einer derartigen Anomalie trotzdem ein hohes Alter erreichen und oft lange Zeit keine bedeutenden klinischen Symptome zeigen, so ist dies nur dadurch möglich, daß andere Gefäße für die Aorta eingetreten sein müssen, die ihre Funktion übernommen haben. So können z. B. die vom Arcus Aortae abgehenden großen Arterienstämme (Truncus anonym., Carotis und Subcl.) sich stark ausdehnen und mit den von der Aorta abgehenden Gefäßen einen Kollateralkreislauf bilden. Schon P å r i s ist solche mächtige Entwicklung der Kollateralen an der Leiche einer stark abgemagerten Frau durch die unverletzte Brusthaut hindurch aufgefallen.

Der Kollateralkreislauf entwickelt sich namentlich durch die von der Subclavia zur Rumpfwand abgehenden Arterien: Art. mammaria interna, Art. transversa scapulae, transversa colli, cervicalis profunda und intercostalis suprema. Eine übersichtliche Zusammenstellung der Anastomosen zwischen dem Gebiet der Subclavia und den Ästen der Aorta gibt V i e r o r d t mit einer von B a r i é entlehnten Zeichnung:

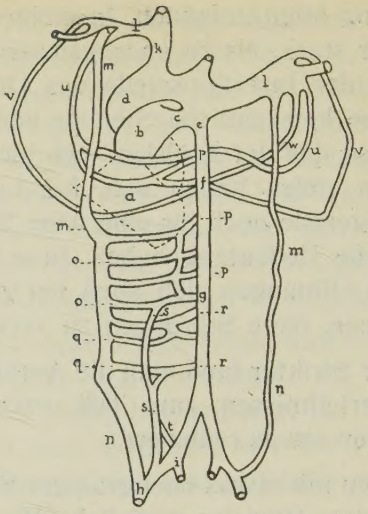

a) Herz, b) Arteria pulmonalis, c) Ductus arteriosus, d) Aorta ascendens, e) stenosierte Stelle der Aorta, f) Aorta thoracalis, g) Aorta abdominalis, h) Arteria iliaca externa, i) Iliaca interna, k) Anonyma, l) Subclavia (links erweitert), m) Mammaria, n) Epigastrica, o) Rami intercostales der Mammaria, p) Rami anteriores der Arteriae intercostales der Aorta, q) Verbindungssätze zu r) Art. lumbales der Aorta, s) Circumflexa ilium interna, t) Iliolumbalis, u) Cervicalis profunda, v) Transversa colli, w) Intercostalis suprema.

Es sind dies in kurzer Übersicht wiedergegeben:

Art. mammaria interna mit ihren zahlreichen Verästelungen:

Rami intercostales, die sich mit den vorderen Zweigen der Intercostales aus der Aorta verbinden.

Die Äste, die vom Ramus anterior der Intercostales der Aorta abgehen, die Rami supracostales, bilden wiederum eine weitere Anastomose zu den Rami intercostales der Mammaria und damit zur Mammaria selbst.

Die Epigastrica superior, als Endast der Mammaria, anastomosiert mit der Epigastrica inferior aus der Iliaca externa.

Als weiterer Ast der Mammaria anastomosiert die Arteria pericardiacophrenica mit dem Ramus posterior der Arteriae phrenicae inferiores aus der Aorta abdominalis.

Die unteren Äste anastomosieren mit den Rami anteriores der Arteriae lumbales aus der Aorta, welche unter sich wieder Anastomosen bilden und außerdem nach oben mit den Intercostales, nach unten mit der Iliolumbalis und der Circumflexa ilium interna eine Verbindung herstellen.

Truncus thyreo-cervicalis.

Thyreoidea inferior:

Die Rami Oesophagei anastomosieren mit den oberen Zweigen der Arteriae oesophagei aus der Aorta thoracalis. Der Ramus thoracicus (Haller) anastomosiert zur Intercostalis suprema und zu den Bronchialarterien.

Transversa scapulae:

Der Ramus supraspinatus hängt zusammen mit Transversa colli, der Ramus infraspinatus mit Circumflexa scapularis der Subscapularis (magna).

Die Transversa colli (dorsalis scapulae) bildet durch den Ramus descendens Anastomosen mit Dorsalästen der Intercostalarterien und mit den übrigen Arterien des Schulterblattes.

Truncus costo-cervicalis:

Cervicalis profunda:

Die Intercostalis suprema anastomosiert mit Rami intercostales, die sich mit den Arteriae intercostales der Aorta bzw. deren Rami anteriores verbinden.

Arteria axillaris:

Die Thoracalis lateralis (thoracica longa) geht mit Intercostalarterien und den übrigen Brustwandarterien Verbindungen ein. Die Subscapularis magna anastomosiert mit Transversa scapulae und Transversa colli.

Je hochgradiger die Stenose und je beträchtlicher damit das Hindernis in der Aorta ist, um so ausgedehnter und voll-

ständiger wird der Kollateralkreislauf entwickelt sein. Dies ist für die Diagnose intra vitam von Bedeutung, denn die der unmittelbaren Beobachtung zugänglichen Kollateralen sind als stark pulsierende, geschlängelte, bis Bleistift- oder oft fingerdick erweiterte Gefäße an Brust, Bauch und Rücken sichtbar und zu fühlen. Über den Arterien sind oftmals Schwirren und blasende Geräusche zu hören. Die besonders beim Rumpfbeugen und Husten stark hervortretenden Gefäße können, wenn nicht die ausgesprochene Pulsation bestände, den Eindruck eines venösen Caput medusae erwecken.

Ein solches „Caput medusae" aus stark pulsierenden Arterien fand sich in dem von Lommel beobachteten Fall. Die lebhaft pulsierenden Gefäße traten in der Oberbauchgegend hervor, ebenso unter der Haut und in der Muskulatur des Rückens bis hinauf zum Nacken, herab bis zu den unteren Lungengrenzen und an beiden Seiten des Brustkorbes. Die Carotides und Subclaviae zeigten gleichfalls starke Pulsation. Infolge der erweiterten Thyreoidea inferior war die Schilddrüse kropfartig vorgewölbt. Bei der 38jährigen Patientin fand sich außerdem eine Erhöhung des Radialdruckes auf 190 mm Hg.

Eine Blutdrucksteigerung von über 300 mm Hg an der Radialarterie fand auch Minkowski in seinem klinisch beobachteten Fall. Der Blutdruck an den Arterien der unteren Extremität war dabei mit dem Riva-Rocci'schen Apparat nicht festzustellen.

Ein ausgesprochenes Pulsieren der Carotiden und Subclavien ist in der Regel in den meisten Fällen zu finden, während ein Puls an den Arterien der unteren Extremitäten (femorales, popliteae, dorsales pedes) kaum oder sogar, wie in Fällen von fast völliger Atresie, überhaupt nicht mehr tastbar ist.

Am Herzen selbst finden sich infolge der vermehrten Arbeitsleistung ebenfalls Veränderungen, wenn diesen auch, wie der Arbeit Blumenfeldts zu entnehmen ist, eine für die Diagnose mehr untergeordnete Bedeutung zukommt. Zumeist weist der linke Vertrikel unter gleichzeitiger Dilatation eine mehr oder weniger starke Hypertrophie auf, die Blumen-

feldt mit der arteriellen Hypertonie in Zusammenhang bringt. Es findet sich in solchen Fällen ein ausgesprochen hebender Spitzenstoß, der bis mehrere Zentimeter außerhalb der Mamillarlinie liegen und bis zum siebenten Intercostalraum herabrücken kann. Auch eine deutliche Voussure mit sichtbarem Heben und Senken der ganzen Herzgegend gibt Blumenfeldt an. In besonderen Fällen wird auch das rechte Herz infolge von Stauung durch die Lungen hindurch eine Dilatation und Hypertrophie aufweisen. Ebenso werden sich des öfteren am Klappenapparat des Herzens wahrscheinlich sekundär entstandene Veränderungen zeigen. Es sind aber auch Fälle von normaler Größe des Herzens beobachtet worden, so von Reynaud und Dumontpallier, die normale Größenverhältnisse des Herzens bei unvollständigem Verschluß, aber doch bedeutender Verengerung der Aorta feststellen konnten, und von Brunner, trotzdem dessen Patientin, wie er schreibt, ein pathologisch bewegtes Leben hinter sich hatte.

Die Auskultation des Herzens ergibt häufig ein systolisches, oft rauhes Geräusch von wechselnder Lokalisation, bald an der Basis, bald mehr an der Spitze, mitunter auch über dem ganzen Herzen. Doch die Geräusche sind nicht so typisch, daß sich hieraus eine einwandfreie Diagnose stellen ließe. Findet sich neben dem systolischen Geräusch ein diastolisches, so deutet dies auf eine gleichzeitig bestehende Aorteninsuffizienz hin.

In differentialdiagnostischer Beziehung kann die Unterscheidung gegenüber einem Aneurysma der Aorta descendens Schwierigkeiten machen, da hierbei eine Verspätung des Femoral- gegenüber dem Radialpuls beobachtet worden ist. Ebenso kann die Diagnose unter Umständen zweifelhaft werden in Fällen, in denen es bei der Isthmusstenose zu einer aneurysmatischen Erweiterung des Aortenteils oberhalb der Stenose kommt.

Auf die Röntgendurchleuchtung als diagnostisches Hilfsmittel ist in neuerer Zeit von manchen Autoren großer Wert gelegt und die Röntgenbefunde sind in vielen Fällen mit Erfolg zur Sicherstellung der Diagnose herangezogen worden.

Was die Prognose der Isthmusstenose anbetrifft, so ist sie quoad vitam wohl mit die günstigste aller kongenitalen Herz- und Gefäßanomalien. Trotz relativ hochgradiger Stenose können die Patienten oft genug ohne Beschwerden besonderer Art ein hohes Alter erreichen. In dieser Beziehung bekannt ist der Schuster Reynauds, der 92 Jahre alt wurde. Thiedemann schildert einen 69jährigen Kranken, der seit dem 15. Lebensjahr Kriegsdienste getan und mehrere Feldzüge ohne besondere Anstrengungen mitgemacht hatte. Ein Patient Mannebergs, der allerdings jünger war, tat 20 Monate Militärdienst und war dabei ein leidenschaftlicher Tänzer. Von dem Patienten Harts wissen wir, daß er jahrelang als Arbeiter ohne jegliche Beschwerden die schwersten Arbeiten hatte verrichten können und außerdem als starker Potator bekannt war.

Der Exitus der mit Isthmusstenose behafteten Patienten erfolgte vielfach durch interkurrente Erkrankungen wie Tuberkulose, Pneumonie usw. Verhältnismäßig häufig ist ein tödlicher Ausgang durch plötzliche Ruptur der meist vor der Stenose aneurysmatisch erweiterten Aorta beobachtet worden. Viele Patienten starben unter den Zeichen der Herzinsuffizienz, hauptsächlich des linken Ventrikels. Vor allem sind des öfteren tödliche Apoplexien festgestellt worden. Lommel konnte einen Fall beobachten, in dem erweiterte Spinalarterien zu einer tödlichen Druckerweichung des Rückenmarks geführt hatten.

Was die Genese der Stenose bzw. Atresie der Aorta in der Gegend des Ductus Botalli anbetrifft, so hat man sich von jeher bemüht, eine Erklärung für das Zustandekommen der Isthmusstenose zu geben, und es sind Erklärungsversuche in mehrfacher Richtung unternommen und verschiedene Theorien aufgestellt worden. Entsprechend dem Sitz sind die Beziehungen zum Ductus arteriosus schon frühzeitig aufgefallen, und dies hat, wie aus dem Brunner'schen Artikel hervorgeht, neben einigen anderen Momenten, wie häufiges Vorkommen sonstiger Mißbildungen bei mit Isthmusstenose behafteten Individuen und der Umstand, daß die Stenose schon bei Kindern vorkommt,

ebenfalls dazu beigetragen, daß die Anomalie von den meisten Beobachtern mit kongenitalen Entwicklungszuständen in Zusammenhang gebracht wird.

In der Hauptsache sind es zwei Momente, die bei der Erklärung des Zustandekommens der Isthmusstenose stets im Vordergrund stehen.

Einmal wird die Ursache in mechanischen Momenten gesucht, und zwar sollen durch die Zugwirkung des schrumpfenden Ductus arteriosus Einknickungen oder andere Veränderungen der verengten Aorta zustande kommen; außerdem gelten eigenartige Involutionsprozesse in der Aorta selbst als Ursache. Zweitens wird mehr an eine eigentliche Entwicklungshemmung, eine Persistenz des fötalen Isthmus Aortae gedacht.

Hamernyk richtet sich in seiner Theorie nach dem Sitz der Stenose im Verhältnis zum Ductus Botalli. Die oberhalb der Mündung des Ductus arteriosus sitzenden Stenosen hält er für eine Hemmungsbildung, für eine Persistenz des Isthmus Aortae, während er die direkt am Ductus und unterhalb davon gelegenen Stenosen von der Obliteration des Ductus Botalli abhängig macht.

Skoda vertrat die Ansicht, daß entweder der Isthmus Aortae schon während des fötalen Lebens obliteriert oder daß der Prozeß der Obliteration des Ductus Botalli sich ausnahmsweise in die Aortenwand fortsetzt und bei seiner Schrumpfung nach der Geburt die Aorta miteinschnürt. Er deutete auf die besondere Beschaffenheit des Ductusgewebes hin und sah darin die Ursache der Schrumpfung, was einige Zeit später von anderen Forschern genauer festgestellt werden konnte.

Rokitansky hebt besonders die entwicklungsgeschichtliche Grundlage hervor. Es handelt sich nach ihm um ein Verharren im fötalen Zustande des sogenannten Isthmus Aortae, d. h. des zwischen Art. subcl. und Ductus Botalli gelegenen Aortenteils, der bis in die extrauterine Zeit hinein persistiere. Beginnt der Ductus arteriosus zu schrumpfen, so übt er einen Zug auf den schwach entwickelten Isthmus aus und dadurch kommt eine Verengerung des Isthmus zustande.

Nach Eppinger geht der Prozeß von der Mündung des Ductus Botalli aus. Es stoßen hier zwei Blutströme zusammen, so daß die Wand sich bindegewebig verdickt, um so einer Erweiterung widerstehen zu können.

Kriegk spricht sich zum Teil für die Rokitansky'sche Lehre aus, zum Teil läßt er die Skoda'sche Auffassung mehr in den Vordergrund treten. Außerdem macht er auf hereditäre Momente bei der Pathogenese der Anomalie aufmerksam.

Wie aus dem Schwalbe'schen Buch zu entnehmen ist, denkt Rauchfuß auch an ein Übergreifen des für die Obliteration des Ductus arteriosus charakteristischen Gewebes. In den Fällen, in denen der Isthmus Aortae völlig fehlt, schließt er sich der Skoda'schen Ansicht an, daß der Isthmus Aortae während des fötalen Lebens obliteriere. Besonders für Fälle von Stenosen unterhalb des Ductus Botalli betont er, daß bei Persistenz des Isthmus Aortae endarteiitische Prozesse im späteren Leben noch eine erhebliche Stenose bewirken können, was im fötalen Leben infolge mangelhafter Ausbildung von Anastomosen den Tod zur Folge haben müßte.

Barié denkt an eine Zugwirkung des sich praematur verschließenden Ductus Botalli auf die Aorta. Damit wäre aber für die Fälle, in denen der Ductus offen gefunden wird, keine rechte Erklärung gegeben.

Loriga denkt nicht in erster Linie an eine Ableitung von Ductus Botalli, sondern ist der Meinung, „daß durch eine zu starke Obliteration der fünften linken Kiemenarterie an der Stelle, wo sie sich mit dem späteren Ductus vereinigt", eine Einziehung der Aorta descendens zustande kommt.

Brunner hält die Skoda'sche Theorie für am meisten zufriedenstellend und baut sie noch etwas weiter aus. Nach seinem Dafürhalten besitzt der Ductus Botalli ein von wenig elastischen Fasern durchsetztes Gewebe. „Es findet sich ein zellenreiches, an ein gewisses Stadium des Granulationsgewebes erinnerndes Stratum (unfertiges Bindegewebe, Walkhoff), das mit Beginn des extrauterinen Lebens sich vermehrt, dann in Schrumpfung übergeht und dadurch den Ductus verschließt. Dieses Bestreben zu schrumpfen ist eine

dem Gewebe des Ductus immanente Eigenschaft und wird durch die histologische Eigenschaft desselben bedingt. Der Schrumpfungsprozeß nimmt mit dem ersten Atemzug seinen Anfang. Normalerweise findet sich dieses Gewebe nur im Ductus, besonders deutlich in dessen Mitte, nach den beiden Mündungen zu hört es allmählich auf und erstreckt sich nicht in die Aorta oder Pulmonalis hinein, man könnte eher sagen, das Gewebe der letzteren erstrecke sich in den Ductus hinein.

Nun nehme ich an, und hier verlasse ich den Boden des tatsächlich Beobachteten und gehe zur Hypothese über, daß in seltenen Fällen sich das (Granulations-) Gewebe des Ductus Botalli nicht nur im Ductus findet, sondern sich noch auf die benachbarten Teile der Aorta mehr oder weniger weit erstreckt, ja, es können sogar abgesprengte Reste von Ductusgewebe in der Aorta (im Aortenbogen) vorkommen, oder das Gewebe kann ganz verschoben sein und sich nicht mehr im Ductus, sondern in seiner Nähe in der Aorta allein finden. Ich nehme also eine Art von mehr oder weniger ausgedehnter, während der fötalen Entwicklung stattfindender Transposition des normalerweise dem Ductus Botalli zukommenden Gewebes an."

Die Theorie gibt nach seiner Meinung gleichzeitig Auskunft über die Zeit der Entstehung der Stenose. „Sie bildet sich aus zur selben Zeit, in der sich normalerweise der Ductus Botalli schließt, d. h. in der ersten Zeit nach der Geburt."

Die Rokitansky'sche Hypothese lehnt Brunner ab. Gegen die Brunner'sche Theorie ist von vielen Seiten später wohl mit Recht eingewandt worden, daß ihr der genauere histologisch zu erweisende Untergrund fehle.

Eine besondere Theorie für das Zustandekommen der Isthmusstenose stellt Bochdalek auf, der bei einem 22tätigen Kind einen Thrombus im Ductus Botalli fand und die Stenose von hier ableitete.

Schwalbe wendet gegen die Theorie, die Stenose von Involutionsvorgängen am Ductus Botalli abzuleiten, ein, daß die Fälle nicht damit zu erklären sind, in denen der Ductus offen gefunden wird. Eher ist nach seiner Ansicht die Miß-

bildung auf eine Entwicklungshemmung zu beziehen, und um so mehr ist die entwicklungsgeschichtliche Theorie in den Vordergrund zu stellen, als Thérémin bei 80 Prozent der Kinder bis zu drei Monaten feststellen konnte, daß der Isthmus Aortae noch angedeutet war, so daß die engere Stelle als „eine Art locus minoris restistentiae" anzusehen ist. Ferner ist nach seiner Meinung die häufige Kombination mit anderen Mißbildungen ein weiterer Grund, sich der entwicklungsgeschichtlichen Theorie zuzuwenden, gegen die allerdings der Einwand gemacht werden könnte, daß dabei der auffällige Sitz der Stenose am Ductus Botalli nicht in genügender Weise beachtet würde. Für am meisten zufriedenstellend hält Schwalbe die Bonnet'sche Erklärung der Anomalie und erläutert sie eingehend. Bonnet unterscheidet mehrere große Gruppen bzw. Typen.

I. Typus der Neugeborenen: Bei diesem ist die Verengerung am stärksten oberhalb des Ductus Botalli, d. h. sie ist immer zwischen der Art. subcl. sin. und dem Ductus gelegen. Zu einem völligen Verschluß kommt es nicht. Es finden sich bei diesem Typus neben der Stenose häufig schwere Komplikationen, wie Septumdefekte, Transpositionen usw. In diesem Falle kommt nach Bonnet's Anschauung in der Tat die Annahme einer Entwicklungshemmung, einer Persistenz des Isthmus Aortae in Frage. Die Stenose entwickelt sich zu einer Zeit, in der der Isthmus Aortae schon ausgebildet ist, d. h. gegen Ende des fötalen oder zu Beginn des postfötalen Lebens und es finden sich alle Übergänge zwischen fast normalem Verhalten und typischer Stenose. Für wenige Ausnahmefälle mag die Entstehung in eine frühe embryonale Zeit zu verlegen sein. Aetiologisch mögen geringe Lebensfähigkeit des Fötus, evtl. Frühgeburt und daneben bestehende Komplikationen, wie Septumdefekte usw. eine Rolle spielen. Bonnet erklärt diesen fast ausschließlich bei Neugeborenen vorkommenden Typus aus der Überlegung heraus, daß die schwach entwickelten Kinder sterben; kräftigen sich die Kinder, so entwickelt sich der Isthmus Aortae doch noch. Der Ductus Botalli kann dabei offen bleiben, wenn die Stenose hochgradig ist und sich schon

frühzeitig entwickelt hat, sonst obliteriert er in der gewöhnlichen Art.

II. Erwachsenen-Typus: Hier ist der Sitz der Stenose teils an der Einmündungsstelle des Ductus Botalli, teils unterhalb davon. Der Ductus Botalli wird dabei stets obliteriert gefunden. Bei diesem Typus finden sich neben der Stenose nur unbedeutende Komplikationen, besonders häufig ein zweiklappiges Aortenostium. Der Sitz der Stenose im Verhältnis zum Ductus Botalli sowie die plötzliche Verengerung läßt Bonnet zu der Ansicht kommen, daß es sich hier nicht um ein Bestehenbleiben, eine Persistenz des fötalen Isthmus Aortae handeln könne, sondern daß ganz im Sinne der Skoda'schen Theorie in diesem Falle ein Übergreifen des charakteristischen Ductusgewebes auf die Aorta vorliegen müsse. Da sich das Ductusgewebe in der Aorta meist in der Richtung fortsetzt, in der der Ductus Botalli obliteriert, so kommt es, daß die Stenose zum größten Teil unterhalb der Einmündung des Ductus gelegen ist.

Außer diesen beiden Typen unterscheidet Bonnet noch eine dritte Gruppe mit Fällen von irregulärem Charakter. So war bei einem Fall die Verengerung nicht an typischer Stelle gelegen, sondern die Stenose war infolge abnormen Ursprungs der Gefäße auch verschoben.

Als weiterer Beitrag zur Kasuistik seien an dieser Stelle zwei Fälle von fast völligem Verschluß der Aorta an der Ansatzstelle des Ligamentum Botalli erwähnt, die in der letzten Zeit auf dem hiesigen Sektionssaal zur Beobachtung kamen.

Fall I. Eine 61jährige Frau wurde bewußtlos eingeliefert. Angeblich hatte sie innerhalb kurzer Zeit den vierten Schlaganfall erlitten. Familienanamnestisch war nur zu erheben, daß sie mehrere Geburten durchgemacht hatte und daß zwei erwachsene Söhne leben.

Aus dem klinischen Untersuchungsbefund ist der stark hebende, vom vierten bis sechsten Intercostalraum fühlbare Spitzenstoß und die angestrengte Atmung hervorzuheben. Die Sehnenreflexe waren erloschen, die Gliedmaßen passiv beweglich. Der Blutdruck am Oberarm gemessen betrug 205 mm

Hg und sank nach einem Aderlaß von 500 ccm auf 160 mm Hg. Der Urin war frei von Eiweiß und Zucker. Die Wassermann'sche Reaktion fiel negativ aus.

Die klinische Diagnose wurde auf Apoplexie auf hypertonischer Grundlage gestellt.

Nach fünf Tagen starb die Kranke, ohne wieder zum Bewußtsein gekommen zu sein.

Aus dem Sektionsprotokoll ist folgendes hervorzuheben:

Die äußere Besichtigung ergab eine mittelgroße, gut genährte, weibliche Leiche mit guter Muskulatur und reichlichem Fettpolster. Geringe Varicen an den Beinen. Weißlich glänzende Streifen in der Bauchhaut (Striae).

Herz: 480 g. Aortenwurzel 7,5. Pulmunaliswurzel 9. Linker Ventrikel 2,0, rechter Ventrikel 0,5. Das Herz ist sehr groß, besonders der linke Ventrikel erscheint stark hypertrophisch. Herzbeutel und Epicard o. B. Muskel von fester Konsistenz und gleichmäßiger rotbrauner Schnittfläche. An den Klappen außer geringen Verdickungen und kalkharten Einlagerungen, besonders am Aortenostium, keine Besonderheiten. Kranzarterien: Abgang frei, die Wand zeigt mäßige Verdickungen ohne wesentliche Einengung des Lumens.

Gefäßsystem: An der Ansatzstelle des Ligamentum Botalli ist die Aorta bis auf ein für eine dünne Sonde gerade noch durchgängiges Loch verschlossen. Der Teil oberhalb dieser Stelle ist bauchig erweitert. Ebenso besteht dicht unterhalb der Stenose eine Erweiterung. In den unteren Abschnitten ist die Aorta von normalen Ausmaßen. Die Intima zeigt am Arcus, oberhalb der Verengerung, mäßige Kalkeinlagerungen, in der Bauchaorta hin und wieder Verdickungen, die nirgends kalkhart sind. Die Einmündungsstellen der vier oberen Intercostalarterien erscheinen weiter als in der Norm. Die aus den Arteriae subclaviae entspringenden Mamariae internae ziehen als dicke, stark geschlängelte Gefäße an der Innenseite der Brustwand hinab. Am Rippenbogen teilen sie sich in mehrere schwächere Gefäße auf, die sich dann wieder zu den Arteriae epigastricae inferiores vereinen. Distal von der Abgangsstelle der Mamariae internae entspringt jederseits aus den Subcla-

viae ein starkes Gefäß (Intercostalis suprema), das an der Hinterseite des Thorax hinabsteigend mit den vier oberen Intercostalarterien anastomosiert.

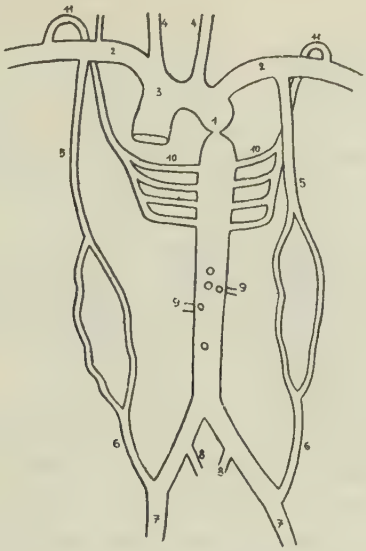

1. Stenose. 2. Art. subclavia. 3. Anonyma. 4. Carotis. 5. Art. mamaria int. 6. Art. Epigastrica inf. 7. Art. iliaca externa. 8. Art. iliaca interna. 9. Art. renalis. 10. Arteria intercostalis. 11. Art. intercostalis suprema.

Maße der Arterien (innerer Umfang in cm):

Aortenwurzel	7,5,
Aorta oberhalb der ersten Art. intercost.	7,0,
Aorta oberhalb der Nierengefäße	4,8,
Aorta unterhalb der Nierengefäße	3,5,
Anonyma	3,0,
Carotis sinistra	2,2,
Subclavia sinistra (Abgang)	2,5,
„ dextra (Abgang)	2,2,
„ „ vor der Mamaria interna	1,8,
„ „ nach der Intercost. supr.	1,5,

Intercostalis suprema	rechts 1,4, links 1,4,
„ I	rechts 0,7, links 0,7,
„ II	rechts 0,7, links 0,7,
„ III	rechts 0,7, links 0,6,
„ IV	rechts 0,7, links 0,7,
Mamaria interna	rechts 1,1, links 1,0,
Epigastrica inferior	rechts 1,1, links 0,8,
Iliaca externa distal	rechts 1,4, links 1,5,
„ „ proximal	rechts 1,2, links 1,1,
„ communis	rechts 1,2, links 1,4.

Die Gefäße oberhalb der Isthmusstenose und des stellvertretenden Kreislaufs zeigen durchweg Verdickungen und Kalkeinlagerungen hohen Grades in der Intima. Die Gefäße unterhalb davon weisen nur hin und wieder Intimaverdickungen auf, die nirgends kalkhart sind.

Lungen, Milz und Leber zeigen bedeutende Stauungen. In der Gallenblase finden sich etwa 60 braungrüne facettierte Steine.

Die Nieren sind von normalen Ausmaßen (170 g, 10 : 7,5 : 2,5 cm). Die Kapsel läßt sich leicht abziehen. Die Oberfläche ist glatt, das Gewebe sehr blutreich. Die Rinde erscheint auf der Schnittfläche von normaler Dicke.

Gehirn: Hirnhäute o. B. Alle Gehirnarterien zeigen mehr oder weniger starke Kalkablagerungen in den Wänden, besonders ist die Arteria cerebri anterior dextra betroffen, an der makroskopisch kein Lumen mehr erkennbar ist. Die weiße Substanz der ganzen rechten Großhirnhemisphäre ist erweicht, besonders stark im Stirnlappen. Die Erweichung greift auch in geringem Maße auf die Stammganglinien der rechten Seite über. Außerdem besteht ein kleinerer, erweichter Herd in der Gegend des Hinterhorns des linken Seitenventrikels. Kleinhirn, Brücke und verlängertes Mark o. B.

Mikroskopischer Befund.

Aorta: Die Stenosenstelle wird mit Salpetersäure entkalkt und in Paraffin eingebettet. Die Schnitte werden mit

Haemalaun-Eosin, nach van Gieson und mit der Weigertschen Elasticafärbung gefärbt.

Die das enge Lumen noch umschließende Arterienwand zeigt das folgende Bild: Die inneren Schichten der Media sowie größere Abschnitte der Intima sind von atheromatösen Herden durchzogen, die die gewöhnlichen Befunde dieser Veränderungen zeigen. Kristallinische und auch verkalkte Ablagerungen finden sich in reicher Menge, ebenso Bezirke mit den Zeichen von ausgefallenem Lipoid. Nicht nur entsprechend diesen Atheromherden, sondern auch in anderen Abschnitten zeigt die Intima kissenartige Verdickungen, die aus einer faserigen Grundsubstanz, die vielfach hyalin entartet ist, bestehen. Die Elastica interna zeigt stellenweise regelrechten Befund, an anderen Stellen aber ist sie aufgesplittert und aufgefasert.

Die Media zeigt eine starke Zersplitterung der einzelnen elastischen Lamellen, die, im ganzen wenig ausgebildet, dünn und atrophisch erscheinen. Die einzige elastische Faser verdünnt sich hier und da vollkommen in eine körnige, unzusammenhängende Masse. Außer den Fasern der glatten Muskulatur, die gegenüber den atrophisch erscheinenden feinen elastischen Lamellen auffallend stark hervortreten, finden sich in der Mediawand auch viele hyaline Bezirke. Im ganzen fällt also in der Media das Zurücktreten der elastischen Lamellen zugunsten hyaliner Wandschichten auf.

Die Adventitia zeigt nirgends wesentliche Veränderungen.

Arteria cerebri anterior dextra: Die Intima ist verdickt, zum Teil hyalinisiert, die Elastica ist stellenweise leicht vermehrt und aufgesplittert. In der Media finden sich kleine hyaline Bezirke. Das Lumen wird durch einen hauptsächlich aus Fibrin und einigen Leukocyten bestehenden Thrombus so gut wie ganz ausgefüllt. An einigen Stellen der Berührung des Thrombus mit der Intima sind Zeichen beginnender Organisation (Einwuchern von Fibroblasten) festzustellen.

Niere: An den Glomerulis keine Besonderheiten. Die Epithelien der gewundenen Kanälchen enthalten an ihrer Basis

etwas feintropfiges Lipoid. In einigen mittelgroßen Arterien findet sich eine sehr geringe Verdickung der Intima, hier und da auch leichte Vermehrung und Aufsplitterung der Elastica interna. Hin und wieder ist in der Intima noch etwas Lipoid abgelagert. Die kleinen Gefäße, insbesondere die Vasa afferentia der Glomeruli weisen keine Besonderheiten auf.

Fall II. Eine 49jährige Frau wurde bewußtlos in moribundem Zustande eingeliefert. Da Angehörige nicht zugegen waren, konnte eine genaue Familienanamnese nicht erhoben werden. Der klinische Befund ergab eine mittelgroße Frau in gutem Ernährungszustand. Haut und sichtbare Schleimhäute waren gut durchblutet, die Haut des Gesichts gerötet. Pupille links größer als rechts, Lichtstarre.

Nach Lumbalpunktion wird auch die rechte Pupille erweitert.

Die linke Herzgrenze ist um 2 Querfinger verbreitert; es findet sich ein systolisches Geräusch über der Aorta. Die Aktion ist unregelmäßig. Die Lungengrenzen sind normal; über der ganzen Lunge heller Klopfschall und vesikuläres Atmen. Leber und Milz sind nicht vergrößert.

Patellar- und Achillessehnenreflex ist beiderseits vorhanden. Der Babinski ist beiderseits positiv. Es finden sich mäßige Spasmen am ganzen rechten Arm und rechten Bein. Keine Lähmung, keine Analgesie.

Sensorium: Patientin ist bewußtlos, reagiert nicht auf Anruf. Auf starke körperliche Reize reagiert sie nur mit Abwehrbewegung. Der Blutdruck betrug am Oberarm gemessen über 240 mm Hg. Die Lumbalpunktion ergab blutigen Liquor. Die Wassermann'sche Reaktion fiel negativ aus.

Die klinische Diagnose wurde auf Aortenstenose und Apoplexie auf hypertonischer Grundlage gestellt.

Die Kranke starb am selben Tage, ohne wieder zum Bewußtsein gekommen zu sein.

Aus dem Sektionsprotokoll ist folgendes hervorzuheben:

Die äußere Besichtigung ergab eine mittelgroße weibliche Leiche in sehr gutem Ernährungszustand mit reichlichem Fettpolster (an den Bauchdecken 3,5 cm). Blaßgraue Haut mit

blauroten Flecken an den abhängigen Teilen. Zwerchfellstand rechts oberer, links unterer Rand der fünften Rippe.

Herz: 380 g. Aortenwurzel 7,0. Pulmunaliswurzel 7,5. Linker Ventrikel 2,5. Rechter Ventrikel 0,4. Das Herz übertrifft an Größe die Faust der Leiche. Beide Herzbeutelblätter sind hellgrau und spiegelnd. Muskel fest, auf der Schnittfläche gleichmäßig braunrot. Die Wand des linken Ventrikels erscheint erheblich verdickt, die Kammer selbst etwas erweitert. Wand des rechten Ventrikels nicht übermäßig dick. Papillarmuskeln kräftig. Endocard glatt. Der Klappenapparat ist intakt. Die Intima der Kranz-Arterien zeigt gelbliche Verdickungen.

Aorta: Beim Aufschneiden der Aorta findet sich, daß das Lumen in der Gegend des Ansatzes des Ligamentum Botalli so stark verengt ist, daß es nur noch für eine mittlere Sonde durchgängig ist. Die Intima des Aortenbogens zeigt beetartige gelbliche Verdickungen, die an einigen Stellen kalkhart sind. Die Intima der Aorta unterhalb der Stenose ist überall zart und gelblich weiß. Dicht unterhalb der Stenose mündet links in die Aorta ein Gefäß, das aus der Arteria subcl. sin. kommt. Die Abgänge der Interkostalarterien sind von etwa normaler Weite, die oberen etwas weiter als die unteren. Die Aorta erscheint in den unteren Teilen sehr eng, ebenso auch die Arteriae iliacae.

Die Arteriae mammariae internae laufen schwach geschlängelt an der Innenseite des Sternums hinunter; sie sind oben abnorm stark, werden unten aber schwächer. Die Epigastricae inferiores erscheinen an ihrer Abgangsstelle nicht übermäßig stark.

Maße der Arterien (innerer Umfang in cm):

Aortenbogen vor Abgang der Anonyma	5,5,
Aorta zwischen Car. sin. und Subcl. sin.	4,0,
„ bei Intercostalis II	6,0,
„ oberhalb Coeliaca	4,2,
„ unterhalb der Nierenarterien	3,0,
Anonyma	3,5,
Carotis sin.	2,5,

Subclavia sin. 2,7,
Gefäße unterhalb der Stenose 1,5,
Intercostalis I 1,0,
Iliaca communis bds. am Anfang 2,2,
„ „ „ oberhalb d. Hypogast. 2,3,
„ „ „ oberhalb d. Epigastr. inf. 1,7,
Epigastrica am Abgang 1,0,
Mammaria interna am Angulus sterni bds. . . . . 1,5.

Linke Lunge: 250 gr. Flächenhafte Pleuraverwachsung am Unterlappen. Pleura im übrigen graurot und spiegelnd. Gewebe im allgemeinen lufthaltig, graurot. An der Spitze besteht ein Bezirk, in dem das Gewebe schiefergrau und narbenartig fest ist und wo einige kleine graue kalkharte Knötchen liegen. Bronchialschleimhaut graurot, Gefäße o. B. Hilusknoten im allgemeinen bohnengroß und schwarz. Am oberen Teil des Hilus liegt ein etwa haselnußgroßer Knoten mit schwarzgrauer Schnittfläche.

Rechte Lunge: 470 gr. Pleura überall spiegelnd, keine Verwachsungen. Gewebe überall gut lufthaltig, graurot.

Halsorgane: Schleimhaut der oberen Luftwege und der Speiseröhre grau. Schilddrüse dunkelrot, fest.

Milz: 100 gr. 13 : 8 : 3 cm. Glatte, blaugraue Oberfläche, mäßig feste Konsistenz. Dunkelrote Schnittfläche mit mäßig reichlich abstreichbarem Gewebe.

Leber: 1150 gr. 24 : 17 : 8 cm. Sie erscheint im Verhältnis klein. Oberfläche glatt, dunkelbraun. Schnittfläche braun mit mäßig deutlicher Läppchenzeichnung. Konsistenz mäßig fest. In der Gallenblase gelbgrüne Flüssigkeit in geringer Menge. Gallenwege durchgängig.

Magen: Schleimhaut grau, intakt. Duodenalschleimhaut gelbgrün.

Pankreas: 100 gr, 16 cm. Graurötliche Schnittfläche, feste Konsistenz.

Nebennieren: bds. 7 gr, o. B.

Nieren: bds. 100 gr, 11 : 5 : 3 cm. Sie erscheinen im Verhältnis klein. Fibröse Kapsel läßt sich leicht abziehen.

Oberfläche blaßbraun, glatt, in große Lappen geteilt. Schnittfläche blaßbraun mit deutlicher Struktur von Rinde und Mark. Nierenbecken- und Ureter-Schleimhaut hellgrau.

Beckenorgane: Blaßgraue Blasenschleimhaut. Uterus: 7,5 : 6 : 3 cm. Ovarien 3 : 1 cm. o. B. Rectum-Schleimhaut braungrau, intakt.

Darm: Serosa überall hellgrau und spiegelnd. Appendix o. B. Schleimhaut grau, intakt.

Kopf: Schädeldecke von massiger, gleichmäßiger Dicke (0,5 bis 0,8 cm). Oberfläche der Dura glatt, dunkelgrau. Beim Abziehen der Dura fällt eine starke Abplattung der Gyri beider Großhirnhemisphären, besonders links, auf. Weiche Hirnhäute zart und durchsichtig. Arterien an der Hirnbasis zeigen ausgedehnte weißliche, kalkharte Verdickungen der Rinde. Der vordere Teil der Stammganglinien und die angrenzenden Bezirke der weißen Substanz finden sich an der linken Seite in apfelgroßer Ausdehnung von einer weichen, blutdurchtränkten Masse eingenommen. In den Hirnventrikeln findet sich blutige Flüssigkeit. Im linken Seitenventrikel außerdem geronnenes Blut. An der übrigen nervösen Substanz keine Besonderheiten.

Von einer mikroskopischen Untersuchung der Stenosenstelle wurde abgesehen, um das Präparat zu erhalten.

Aus den beschriebenen Fällen geht hervor, daß sie hinsichtlich des Sitzes der Stenose im Verhältnis zum Ductus Botalli keine Besonderheiten aufweisen und keinen Sondertypus darstellen. In beiden Fällen ist die Stenose unterhalb der Arteria subcl. an der Ansatzstelle des Ligamentum Botalli gelegen, ein Typus, der schon des öfteren gefunden worden ist.

Auch bezüglich der Entwicklung eines Kollateralkreislaufs zeigen sie im Vergleich mit bereits beschriebenen Fällen keine sonderlichen Abweichungen. Der Kollateralkreislauf hat sich namentlich durch die von der Arteria subcl. zur Rumpfwand abgehenden Gefäße gebildet.

Was die Todesursache anbetrifft, so sind beide einer Apoplexie erlegen. Da eine Patientin bereits 61 Jahre alt ist, fragt es sich, ob man solche Apoplexie irgendwie in ursächlichem Zusammenhang mit der Aortenstenose bringen darf.

Da die Aortenstenose offenbar in früheren Jahren überhaupt keine krankhaften Erscheinungen gemacht hat und sogar die wiederholten Schwangerschaften ohne Schaden ertragen worden sind, beginnt die klinische Krankengeschichte der Frau erst in einem Alter, in dem auch sonst die Atherosklerose in Erscheinung zu treten pflegt. Angesichts der histologischen und sonstigen Arterienbefunde scheint aber bei aller notwendigen Vorsicht in solchen Schlußfolgerungen doch die Annahme des erwähnten Zusammenhangs berechtigt, denn wir sehen in den Gebieten mit geringerem Blutdruck zwar auch schon Veränderungen an den Arterien bestehen. Diese halten sich aber durchaus in den Grenzen, wie wir sie stets entsprechend dem Alter von 61 Jahren zu finden pflegen. Man könnte sogar sagen, daß in diesem Falle die Gefäßveränderungen in dem Gebiet mit niederem Druck für das Alter verhältnismäßig gering sind, an den Arteriolen der Nieren sogar auffallend gering.

Ganz anders verhält es sich in den Bezirken, die einem erhöhten Blutdruck ausgesetzt waren. Hier bestehen überall stärkste Veränderungen an den Arterien, die sich schon makroskopisch im Aortenbogen, in den Gefäßen des Kollateralkreislaufs und den Gehirngefäßen durch kalkharte Wandverdickungen kundgeben. Histologisch lassen die Hirngefäße so starke Intimaproliferation erkennen, daß stellenweise Verschlüsse der Lumina erfolgt sind, die zu Erweichungen geführt haben. Daß solcher Art veränderte Gefäße für eine arteriosklerotische Apoplexie den denkbar besten Boden abgeben, ist selbstverständlich. Da sich diese schweren Veränderungen aber nur in den Bezirken mit erhöhtem Blutdruck befinden, also als Folge der Aortenstenose aufzufassen sind, kann es nicht zweifelhaft sein, daß doch die Aortenstenose auf dem Umwege des erhöhten Blutdrucks durch die dadurch bedingte Apoplexie zu Tode geführt hat.

Einfacher liegen die Verhältnisse schon bei der 49jährigen Frau. Bei dieser spricht der enorm hohe Blutdruck von 240 mm Hg in einem relativ hohen Alter bei Unbeteiligtsein der Nieren schon für die schwere Schädigung, der rein mechanisch der Blutkreislauf durch die Aortenverengerung aus-

gesetzt war. Daß infolgedessen, da man in einer Blutdruckerhöhung eine wesentliche Vorbedingung für das Zustandekommen der Atherosklerose sieht, eine schwere Veränderung der Schlagadern im Sinne einer Aderverkalkung eintreten muß, liegt auf der Hand. Und so ist auch das Eintreten der atherosklerotischen Hirnblutungen nicht verwunderlich.

In beiden Fällen ist der Tod also letzten Endes doch durch die Gefäßanomalie bedingt worden. Wie schon früher erwähnt, sind ja auch schon öfter die Exitus durch tödliche Apoplexien hervorgerufen worden, was nach dem Gesagten auch seine natürliche Erklärung findet.

Über die Entstehung der Stenose in den beiden beschriebenen Fällen ist soviel mit Sicherheit zu sagen, daß sie nicht erst im späteren Leben erfolgt sein kann, da hierfür jeder Anhalt fehlt. Es ist aber nicht möglich, sich mit einiger Sicherheit für eine der aufgestellten Theorien der kongenitalen Entstehung zu entscheiden, denn die hierfür nötige histologische Betrachtung des Gewebes am Isthmus und des Ductus Botalli kann bei dem Lebensalter der beiden untersuchten Kranken keinen Aufschluß mehr geben.

Literatur über Aortenstenose am Isthmus.

Beneke (Halle): Zentralblatt für allgemeine Pathologie, Nr. 33, S. 64.

Blumenfeldt, E.: Die angeborenen Herz- und Gefäßkrankheiten. (Kraus-Brugsch, Handbuch der speziellen Pathologie und Therapie, 4, S. 541.)

Bochdalek: Prager Vierteljahrsschrift, Bd. VIII, S. 161, 1845.

Bonnet: Rev. de Méd., T. XXIII, S. 109, 255, 335, 418, 481. 1903.

Brunner: Deutsche Med. Wochenschrift, 1898, Nr. 50, S. 794.

Cassel: Münchener Med. Wochenschrift, 1899, S. 1710.

Daniels: Zentralblatt für allgemeine Pathologie, Nr. 32, S. 363.

Deneke, Th.: Zentralblatt für allgemeine Pathologie, Nr. 36, S. 269. (Virchows Arch. 254, S. 336, 1925.)
Eppinger: Prager Vierteljahrsschrift, 1871, Bd. IV, S. 31.
Hart: Med. Klinik, 1920, Nr. 52, S. 1337.
Jessen: Münchener Med. Wochenschrift, 1899, S. 681.
Kriegk, M.: Prager Vierteljahrsschrift f. d. prakt. Heilkd., 1878, 35. Jahrgang, Bd. I, S. 47.
Lommel: Med. Klinik, 1919, Nr. 36, S. 892. (Zentralbl. f. allgem. Pathologie, Nr. 30, S. 537.)
Manneberg, I.: Über die Stenose und Obliteration der Aorta in der Gegend der Insertion des Ductus arteriosus Botalli. Breslauer Diss., 1884.
Marchand: 21. Kongreß für innere Medizin, 1904, S. 35.
Martens, Gustav: Zwei Fälle von Aortenatresie. Greifswalder Diss., 1889. (Virchows Arch., Bd. 121, 1890, S. 322.)
Minkowski: Münchener Med. Wochenschrift, 1901, S. 1335.
Oppolzer: Prager Vierteljahrsschrift, Bd. XIX, S. 69, 1848, und Bd. XX, S. 83.
Quincke, H.: Krankheiten der Gefäße. In: Ziemssen's Handbuch d. spez. Path. u. Ther., 1879, 2. Auflage, Bd. VI, S. 451.
Rauchfuß: Virchows Archiv, Bd. XVIII, S. 544, 1860. Handbuch der Kinderkrankheiten, Bd. IV, Abt. 1, S. 135, Tübingen, 1878.
Rokitansky: Handbuch der patholog. Anatomie, 1844, Bd. II, S. 587 ff.
Romberg: Lehrbuch der Krankheiten des Herzens und der Blutgefäße, 1906.
Scheele: Berliner Klin. Wochenschrift, 1870, S. 3.
Schichhold: Münchener Med. Wochenschrift, 1897, S. 1279.
Schwalbe, E.: Die Morphologie der Mißbildungen, 3. Teil.
Selle: Zieglers Beiträge, 1910, Bd. 49, S. 501.
Skoda: Woch. der Zeitschrift der K. K. Ges. d. Ärzte, Wien, 1835.

Straßner: Deutsches Archiv, 1909, Nr. 95, S. 344.
Umber: Münchener Med. Wochenschrift, 1900, S. 96.
Vierordt: Nothnagel: Spez. Path. und Ther., 1899, Bd. XV, II, 1, S. 166.
Wernicke, R.: Die Verengerung und Obliteration der Aorta in der Gegend des Ductus arteriosus Botalli und ihre Diagnose intra vitam. Berliner Diss., 1875.

Lebenslauf.

Am 27. Juli 1903 wurde ich zu Gumbinnen in Ostpreußen geboren. Von Ostern 1910 bis Ostern 1911 besuchte ich die Gemeindeschule in Stolzenhagen-Kratzwieck bei Stettin. Von Ostern 1911 ab war ich auf der Bismarck - Oberrealschule in Stettin und bestand dort Ostern 1922 die Reifeprüfung. Im Anschluß daran war ich ½ Jahr beim Landesfinanzamt in Stettin tätig. Im Herbst 1922 ging ich nach Greifswald und habe dort 10 Semester Medizin studiert. Im Mai 1925 bestand ich dort die ärztliche Vorprüfung, im März 1928 das medizinische Staatsexamen.